

## Kertas Asli/Original Articles

# Impak Densiti Payudara dalam Pengesanan Kanser Payudara The Impact of Breast Density on Breast Cancer Detection

NORHASHIMAH MOHD NORSUDDIN\* & NURFADHILAH IDRIS

### ABSTRAK

Kajian ini dilakukan untuk mengenalpasti kategori densiti payudara yang mempunyai kebarangkalian tinggi untuk menyebabkan kanser payudara tidak dikesan atau disalah diagnos. Kelulusan etika menjalankan penyelidikan telah diperolehi daripada Jawatankuasa Etika Penyelidikan Universiti Kebangsaan Malaysia. Sebanyak 495 kes telah dipilih daripada ujian mamografi yang dijalankan di Jabatan Radiologi, Pusat Perubatan Universiti Kebangsaan Malaysia. Setiap kes mempunyai empat imej mamografi. Semua kes mamografi ini telah diasingkan kepada empat kumpulan diagnosis iaitu negatif benar, positif benar, positif palsu dan negatif palsu. Kemudian, setiap kes mamografi dibahagikan mengikut empat kategori densiti payudara BI-RADS (a, b, c, d). Analisis kebarangkalian risiko (odd ratio) setiap kategori densiti payudara dengan keputusan positif palsu dan negatif palsu dilakukan dengan menggunakan ujian regresi logistik. Kebarangkalian wanita yang mempunyai payudara densiti BI-RADS d didiagnos sebagai positif palsu adalah empat kali ganda berbanding wanita yang mempunyai payudara densiti BI-RADS a (odd ratio [OR], 4.27; 95% CI, 0.88- 20.67). Manakala, wanita yang mempunyai payudara densiti BI-RADS b dan BI-RADS c mempunyai hampir dua kali ganda kemungkinan didiagnos sebagai negatif palsu berbanding wanita berdensiti BI-RADS a (odd ratio [OR], 1.59, 1.32; 95% CI, 0.29-8.77, 0.25-7.01). Densiti payudara dalam mamografi mempengaruhi keputusan diagnosis pakar radiologi dalam pengesanan kanser payudara. Kes mamografi yang mempunyai densiti BI-RADS d lebih cenderung disalah diagnosis. Manakala pengesanan kanser dalam payudara berdensiti BI-RADS b dan c lebih berisiko untuk tidak dikesan. Penelitian yang lebih perlu diberikan dalam mentafsir imej mamografi berdensiti BI-RAD b, c dan d bagi mengelakkan kanser disalah diagnosis atau tidak dikesan di peringkat awal. Pengesanan awal kanser payudara dapat meningkatkan kemandirian pesakit kanser.

Kata kunci: Densiti payudara; mamografi; negatif palsu; positif palsu

### ABSTRACT

The purpose of this research was to identify which category of breast density had higher possibility led to missed breast cancer and incorrect diagnosis. Ethics approval was granted by the Institutional Research Ethics Committee. A total of 495 mammographic cases were chosen from the Radiology Department, University Kebangsaan Malaysia Medical Centre. All the mammographic cases were grouped into four groups which is true negative, true positive, false positive and false negative. Next, the mammograms were classified according to breast density categories (BI-RADS (a, b, c and d). Logistic regression was used to estimate the odds ratios of a false-positive and false-negative mammograms being associated with each category of breast density. Women with breast density BI-RADS d were four times more likely to have a false-positive mammogram than women with breast density BI-RADS a (odd ratio [OR], 4.27; 95% CI, 0.88-20.67). While women with breast density BI-RADS b and BI-RADS c were almost two times more likely (odd ratio [OR], 1.59, 1.32; 95% CI, 0.29-8.77, 0.25-7.01) to have a false-negative mammogram than women with fatty breast tissue (BI-RADS a). Mammographic image with breast density BI-RADS d has higher possibility to be falsely diagnosed, while mammographic image with breast density BI-RADS b and c have high possibility to miss the cancer. Thus, radiologist should be more cautious when interpreting mammograms with breast density BI-RADS b, c and d, so that the number of missed cancer and falsely diagnosis can be reduced at very early stage. Early detection of breast cancer can increase patients' survival rate.

Keywords: Breast density; false negative; false positive; mammography; mid

## PENDAHULUAN

Kanser payudara merupakan antara kanser yang paling kerap berlaku dalam kalangan wanita. Kanser payudara menyumbang 30% daripada semua kanser baru yang didiagnos pada wanita (Siegel et al. 2018). Di Malaysia, kanser payudara merupakan penyebab utama kematian bagi wanita selepas kanser kolorektal dan serviks (Youlden et al. 2014). Bahkan, kadar kenaikan mortaliti kanser di Malaysia merupakan yang tertinggi di rantau Asia Pasifik sejak daripada tahun 1997 (Youlden et al. 2014). Pengesanan kanser pada peringkat yang agak lewat menyumbang kepada faktor utama kadar mortaliti kanser tinggi dalam kalangan wanita Malaysia (Malaysia National Cancer Registry Report 2012-2016). Oleh itu, langkah kawalan dan pencegahan awal telah diperkenalkan bagi mengesan kanser pada peringkat yang lebih awal.

Pemeriksaan mamografi memainkan peranan utama sebagai alat diagnostik dalam pengesanan awal kanser payudara. Pemeriksaan ini perlu dilakukan oleh wanita yang berusia 40 tahun dan ke atas kerana golongan ini lebih berisiko tinggi untuk mendapat kanser payudara berbanding wanita berusia bawah 40 tahun (Monticciolo et al. 2017; Myers et al. 2015; Nik Farid et al. 2014). Fakta ini disokong oleh kajian yang dilakukan oleh Ahmadian dan Samah ke atas populasi wanita di Malaysia di mana wanita lebih berisiko untuk mendapat kanser payudara pada peringkat umur diantara 40 sehingga 49 tahun berbanding wanita barat iaitu berumur 50 sehingga 59 tahun (Ahmadian&Samah 2012). Walaupun sensitiviti dan spesifisiti mamografi sebagai alat diagnostik untuk mengesan keabnormalan tisu payudara adalah tinggi (80-97%) (Myers et al. 2015), namun terdapat beberapa cabaran dalam menginterpretasikan imej yang dihasilkan. Jenis densiti payudara merupakan faktor utama yang menyebabkan sesetengah kanser payudara disalah diagnosis atau tidak dikesan langsung melalui mamografi (Von Euler-Chelpin et al. 2019). Densiti payudara adalah istilah yang digunakan untuk mengukur dan membandingkan jenis tisu payudara yang kelihatan dalam imej mamografi berdasarkan peratusan tiga jenis tisu utama dalam payudara iaitu tisu lemak, tisu penghubung dan tisu glandular (ductus dan lobus). Pertindihan tisu payudara dalam imej mamografi dua dimensi menyebabkan sesetengah ketulan atau keabnormalan dalam payudara tidak dapat dilihat atau dipastikan dengan tepat.

Kajian lepas telah menunjukkan bahawa semakin tinggi densiti payudara, lebih tinggi risiko untuk kanser tidak dikesan dan menyebabkan sensitiviti mamografi. Penurunan sensitiviti bagi densiti payudara berlaku di antara 80% - 98% dalam tisu lemak (*fatty tissue*) kepada 29% - 75% dalam payudara yang berdensiti tinggi (Mousa

et al. 2014). Ini dikukuhkan lagi dengan kajian oleh Choi dan rakan-rakan yang menunjukkan hampir 23% kanser payudara yang tidak dapat dikesan dalam kalangan wanita yang mempunyai payudara berdensiti tinggi (Choi et al. 2016). Densiti payudara juga memberi impak dalam kes tersalah diagnos kepada pesakit yang menjalani saringan mamografi (Hoff et al. 2012). Ini kerana, kanser payudara biasanya terjadi pada kawasan tisu fibroglandular payudara yang mempunyai kepadatan tisu yang lebih tinggi (Saidin 2014). Perbezaan keamatan skala kelabu bagi kawasan berdensiti lebih tinggi dan densiti normal dalam imej xray mamografi sukar untuk dibezakan menggunakan mata kasar (Saidin 2014).

Payudara yang berdensiti tinggi juga menyebabkan mamografi yang mempunyai keputusan positif palsu dan negatif palsu agak tinggi (Wang 2017). Keputusan positif palsu bermaksud wanita tersebut tidak mempunyai kanser payudara pada hakikatnya tetapi didiagnosis sebagai positif kanser. Melalui kajian yang dilakukan oleh Siu menunjukkan mamografi positif palsu sering berlaku dalam kalangan pesakit yang mempunyai payudara berdensiti lebih tinggi (Siu 2016). Keputusan positif palsu ini mengakibatkan wanita tersebut terpaksa melalui pemeriksaan susulan seperti ultrabunyi dan biopsi yang tidak sepatutnya perlu dilakukan. Keadaan ini turut menyebabkan pesakit berasa cemas, takut dan bimbang seterusnya membawa kepada kemurungan (Román et al. 2016). Manakala, negatif palsu pula adalah apabila pesakit dilaporkan normal, tetapi hakikatnya kanser tidak dapat dikesan dalam imej mamografi (Marron & Nerney 2012). Laporan negatif palsu ini boleh menyebabkan kelewatan dalam diagnos kanser payudara dan boleh mengakibatkan prognosis yang lebih buruk kepada pesakit. Oleh itu, kajian ini dilakukan untuk mengenalpasti kategori densiti payudara yang mempunyai kebarangkalian dan kecenderungan tinggi untuk menyebabkan kanser payudara tidak dikesan atau disalah diagnos.

## KAEDAH KAJIAN

Kajian ini telah mendapat kelulusan etika daripada Jawatankuasa Etika Penyelidikan (JEP) UKM dengan nombor rujukan UKM PPI/111/8/JEP-2018-169.

## POPULASI KAJIAN

Kajian ini telah dijalankan di Jabatan Radiologi, Pusat Perubatan Universiti Kebangsaan Malaysia (PPUKM). Semua data dan rekod pesakit diperolehi secara retrospektif melalui sistem digital rekod pesakit iaitu *Integrated Radiology Information System* (IRIS). Manakala imej

digital kes mamografi yang terlibat dalam kajian ini diperoleh melalui sistem Osirix. Semua kes mamografi diambil dengan menggunakan mesin Lorad Selenia model *Hologic & Selenia* dari Januari 2011 sehingga Mei 2017. Imej mamografi utama yang diambil dalam mamografi adalah pandangan oblik media-lateral (Media-Lateral Oblique, MLO) dan kraniokaudal (Cranio-Caudal, CC).

Melalui persampelan rawak berstrata (stratified random sampling), 495 kes mamografi telah dipilih daripada 1791 kes mamografi yang memenuhi kriteria. Kes yang tidak mempunyai maklumat klinikal yang lengkap dan pandangan imej mamografi CC dan MLO yang tidak lengkap akan dikecualikan.

#### PENGLASIFIKASIAN MAMOGRAFI

Semua kes mamografi dalam kajian ini diklasifikasikan kepada empat kumpulan iaitu negatif benar (true negative, TN), positif benar (true positive, TP), negatif palsu (false negative, FN), dan positif palsu (false positive, FP). Kumpulan ini diklasifikasi berdasarkan definisi TN, TP, FN dan FP mengikut sistem piawai pelaporan kategori mamografi *American College of Radiology's Breast Imaging Reporting and Data System (BI-RADS) Fourth Edition* seperti berikut: 1=negatif malignan (malignant); 2=benigna (Benign); 3=berkemungkinan benigna; 4=abnormaliti yang mencurigakan; 5=malignansi yang sangat mencurigakan dan biopsi harus dilakukan; 0=penilaian tambahan diperlukan.

Negatif benar adalah merujuk kepada pemeriksaan mamografi dengan penemuan negatif pada wanita normal dan dikelaskan sebagai BI-RADS 1 atau 2. Manakala positif benar adalah merujuk kepada semua kes mamografi dengan penemuan positif pada wanita abnormal yang dikelaskan sebagai BI-RADS 0, 3, 4 atau 5. Negatif palsu ditakrifkan sebagai penemuan negatif pada wanita abnormal dalam tempoh satu tahun. Semua kes yang termasuk dalam kategori BI-RADS 1,2,3 dan disahkan abnormal dalam mamografi dan biopsi tahun seterusnya dianggap sebagai mamografi negatif palsu (Febles 2012). Manakala, kumpulan positif palsu ditakrifkan sebagai pemeriksaan mamografi dengan penemuan positif pada wanita yang normal. Semua kes mamografi yang dilaporkan sebagai kategori BI-RADS 4, 5, 6 dan tetapi disahkan normal dalam ujian biopsi dianggap sebagai mamografi positif palsu.

Bagi densiti payudara, setiap kes mamografi diasingkan mengikut kategori a, b, c, d di mana a- hampir keseluruhannya payudara adalah tisu lemak, b- terdapat kawasan yang tertabur dengan kepadatan fibroglandular, c- densiti payudara adalah berkepadatan heterogen dan berkemungkinan mengaburi ketulan kecil (small masses)

d- densiti payudara adalah terlampau padat dan ini akan menurunkan sensitiviti ujian mamografi.

#### ANALISIS STATISTIK

Regresi logistik digunakan untuk memahami jenis densiti payudara yang mempunyai kecenderungan untuk didiagnosis sebagai negatif palsu dan positif palsu. Dalam kajian ini, nilai *odd ratio* menganggarkan kemungkinan bahawa seorang wanita dengan densiti payudara yang diberikan akan mempunyai mamografi negatif palsu dan positif palsu. Hasil kajian dianggap sebagai signifikan secara statistik pada nilai *p* kurang daripada 0.05 dengan 95% selang keyakinan. Analisis statistik dilakukan menggunakan *Statistical Package for the Social Sciences (SPSS)* versi 23.0.

#### HASIL KAJIAN

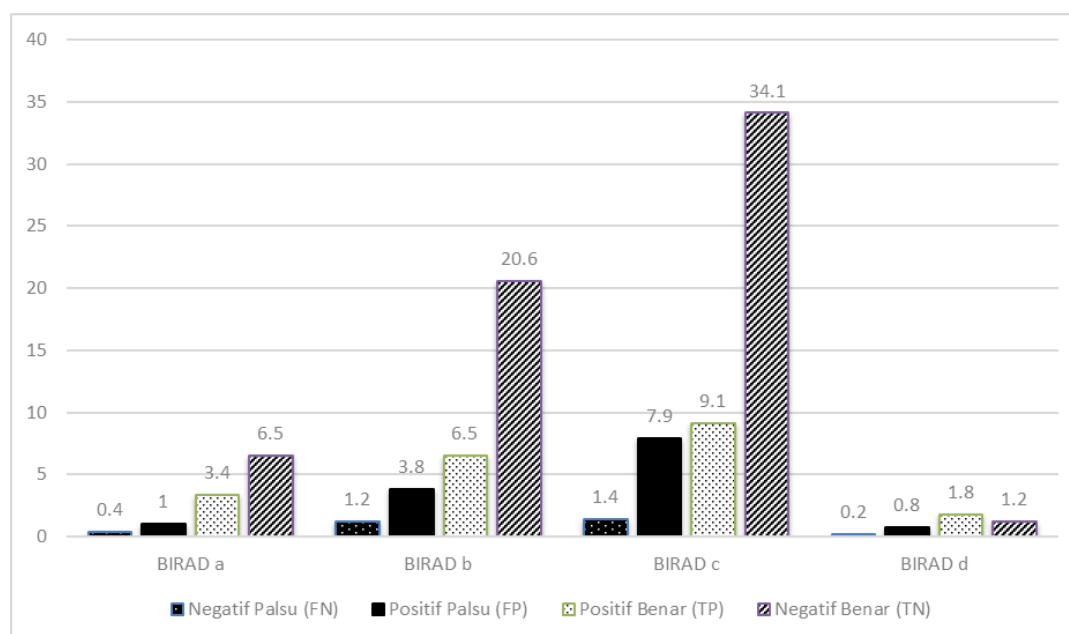
Jumlah kes mamografi dalam setiap kumpulan dan kategori densiti payudara BI-RADS ditunjukkan dalam Jadual 1 dan Rajah 1. Sebanyak 52.5% daripada 495 kes mamografi mempunyai BI-RADS c, 32.1% berdensiti BI-RADS b, 11.3% dengan densiti BI-RADS a dan 4% berdensiti BI-RADS d.

Jadual 2 menunjukkan hubungkait antara densiti payudara dan mamografi positif palsu. Antara 495 kes mamografi, 67 (17.8%) kes adalah positif palsu dengan spesifisiti keseluruhan sebanyak 82.2%. Dapatan daripada kajian ini mendapati peningkatan risiko mamografi positif palsu dengan peningkatan densiti payudara adalah tidak signifikan ( $p=0.264$ ). Namun begitu, nilai *odd ratio* menunjukkan wanita yang mempunyai payudara berdensiti BI-RADS d mempunyai empat kali kemungkinan (odd ratio [OR], 4.27; 95% CI, 0.88- 20.67) untuk mendapat mamografi positif palsu berbanding wanita yang mempunyai densiti payudara BI-RADS a.

Sebanyak 16 kes mamografi dikenal pasti dalam kelompok negatif palsu (13.4%) dengan sensitiviti keseluruhan sebanyak 86.5%. Tiada peningkatan risiko yang signifikan ditemui antara mamografi negatif palsu dengan peningkatan densiti payudara dalam kajian ini ( $p=0.937$ ). Hubungan antara densiti payudara dan mamografi negatif palsu ditunjukkan dalam Jadual 3. Wanita yang mempunyai densiti payudara BI-RADS b dan BI-RADS c mempunyai hampir dua kali kemungkinan (odd ratio [OR], 1.59, 1.32; 95% CI, 0.29-8.77, 0.25-7.01) untuk mendapat mamografi negatif palsu berbanding wanita berdensiti BI-RADS a. Manakala densiti payudara kategori BI-RADS d mempunyai 10% lebih rendah kebarangkalian

JADUAL 1. Densiti payudara mengikut kategori BI-RADS

Kumpulan	BI-RADS a	BI-RADS b	BI-RADS c	BI-RADS d	Total (%)
Negatif Palsu (FN)	0.4	1.2	1.4	0.2	3.2
Positif Palsu (FP)	1.0	3.8	7.9	0.8	13.5
Positif Benar (TP)	3.4	6.5	9.1	1.8	20.8
Negatif Benar (TN)	6.5	20.6	34.1	1.2	62.4
Total (%)	11.3	32.1	52.5	4.0	100



RAJAH 1. Graf menunjukkan densiti payudara dalam setiap kategori BI-RADS

JADUAL 2. Hubungan Antara Densiti Tisu Payudara Dengan Peratusan Kes Mamografi Positif Palsu

Densiti Tisu Payudara	Negatif Benar (TN)		Positif Palsu (FP)		Nilai p	Odd Ratio <sup>c</sup> (95% selang keyakinan, CI)
	No. mamografi (n=309)	% (spesifisiti) <sup>a</sup>	No. mamografi (n=67)	% (1-spesifisiti) <sup>b</sup>		
BI-RADS a	6	60.0	4	40.0	0.00	0.16
BI-RADS b	169	81.3	39	18.8	0.75	1.19 (0.41, 3.45)
BI-RADS c	102	84.5	19	15.7	0.45	1.48 (0.541, 4.03)
BI-RADS d	32	86.5	5	13.5	0.71	(0.881, 20.67)

<sup>a</sup> Peratusan Negatif Benar = spesifisiti =  $TN / (TN + FP)$

<sup>b</sup> Peratusan Positif Palsu = 1- spesifisiti =  $TN / (TN + FP)$

<sup>c</sup> Nilai *odd ratio* imej mamografi bagi wanita dalam kumpulan positif palsu versus kumpulan rujukan<sup>d</sup>

<sup>d</sup> Kumpulan Rujukan = Negatif Benar (TN)

untuk mempunyai mamografi negatif palsu berbanding mamografi positif benar.

## PERBINCANGAN

Keputusan daripada kajian ini mendapati bahawa kebanyakan wanita mempunyai densiti payudara dalam

kategori densiti taburan fibroglandular (BI-RADS b, 32.1%) dan heterogen (BI-RADS c, 52.5%) iaitu lebih tinggi berbanding kategori BI-RADS a dan d.

Manakala dalam aspek kategori densiti payudara yang manakah mempunyai kebarangkalian yang tinggi untuk didiagnosis sebagai positif palsu dan negatif palsu, hasil kajian ini mendapati kategori densiti payudara BI-RADS d mempunyai kemungkinan yang lebih tinggi (odd

JADUAL 3. Hubungan Antara Densiti Tisu Payudara Dengan Peratusan Kes Mamografi Negatif Palsu

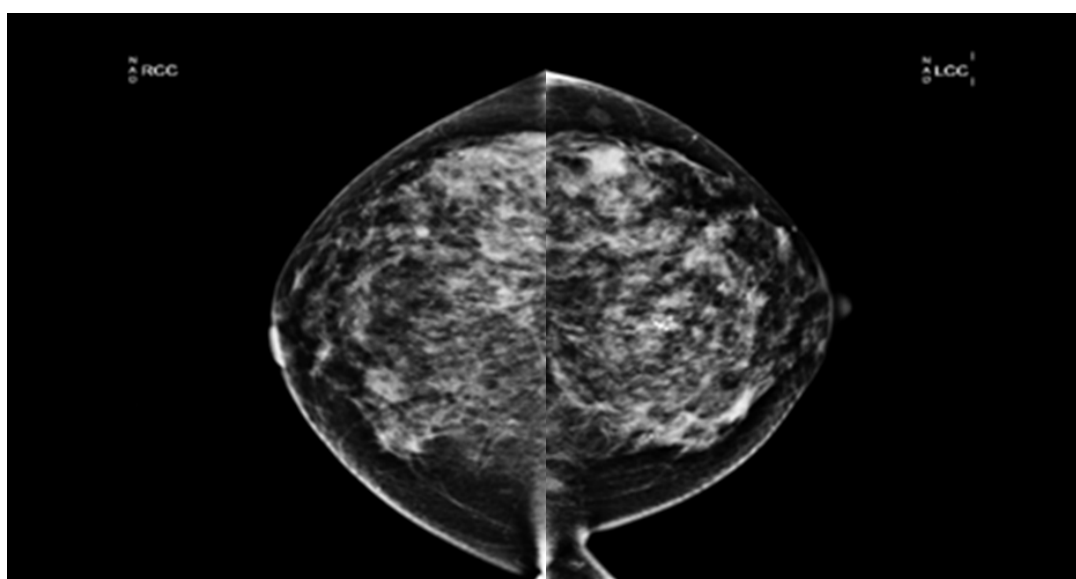
Densiti Tisu Payudara	Positif Benar (TP)		Negatif Palsu (FN)		Nilai P	Odd Ratio <sup>c</sup> (95% Selang keyakinan, CI)
	No. mamografi (n=103)	% (sensitiviti) <sup>a</sup>	No. mamografi (n=16)	% (1-sensitiviti) <sup>b</sup>		
BI-RADS a	32	84.2	6	15.8	0.004	0.12
BI-RADS b	45	86.5	7	13.5	0.592	1.59 (0.29, 8.77)
BI-RADS c	17	89.5	2	10.5	0.743	1.32 (0.25, 7.01)
BI-RADS d	9	90.0	1	10.0	0.965	0.94 (0.75, 11.89)

<sup>a</sup> Peratusan Positif Benar = sensitiviti = TP / (TP + FN)

<sup>b</sup> Peratusan Negatif Palsu = 1 - sensitiviti = FN / (TP + FN)

<sup>c</sup> Nilai *odd ratio* imej mamografi bagi wanita dalam kumpulan negatif palsu versus kumpulan rujukan<sup>d</sup>

<sup>d</sup> Kumpulan Rujukan = Positif Benar (TP)

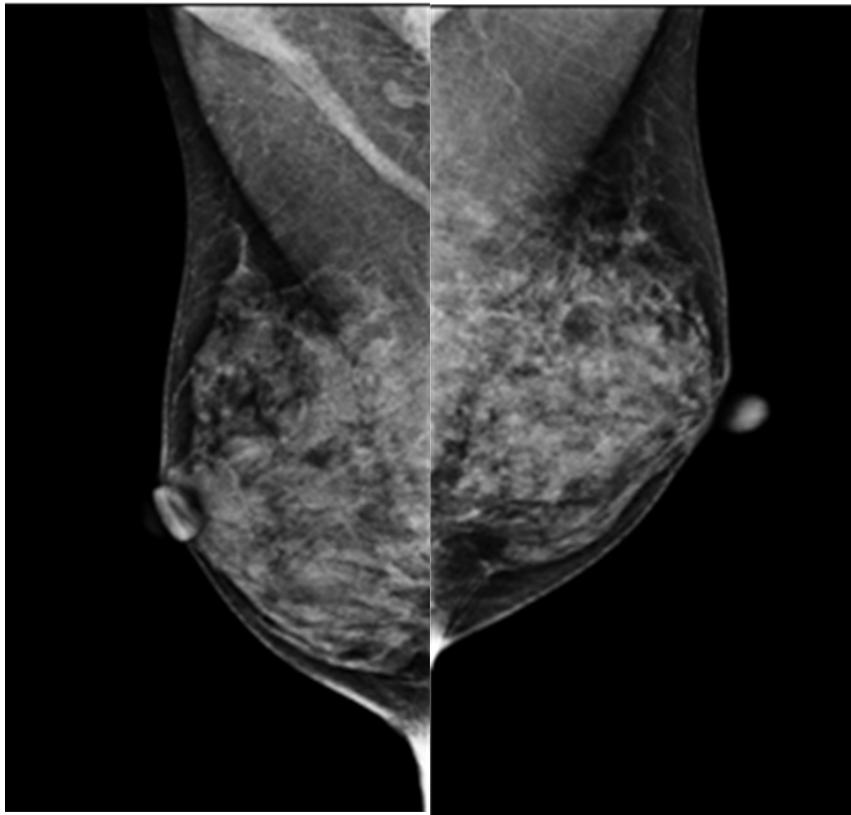


RAJAH 2. Contoh imej mamografi bagi kumpulan positif palsu berdensiti BI-RADS c. Imej memaparkan dari pandangan CC sebelah kanan (*Right Cranio-caudal, RCC*) dan pandangan CC sebelah kiri (*Left Cranio-caudal, LCC*)

ratio [OR], 4.27; 95% CI, 0.88- 20.67) untuk mempunyai mamografi positif palsu berbanding wanita berdensiti BI-RADS a. Hasil kajian yang lepas mendapati wanita yang mempunyai payudara dengan densiti yang tinggi (BI-RADS d) mempunyai kadar risiko dua kali ganda lebih banyak untuk mempunyai mamografi positif palsu berbanding wanita berdensiti BI-RADS a (Brem et al. 2005; Lehman et al. 1999). Kadar positif palsu yang tinggi untuk wanita dengan payudara yang berdensiti tinggi mungkin berkaitan dengan imej mamografi mereka yang sangat kompleks dan lebih sukar untuk ditafsir berbanding mamografi berdensiti BI-RADS a (Nelson et al. 2016). Ini kerana pertindihan beberapa lapisan tisu glandular dalam payudara berdensiti BI-RADS d dalam imej dua dimensi boleh menyebabkan sesetengah lesi payudara menyerupai ciri-ciri kanser. Sekaligus menimbulkan kesangsian dalam diagnosis pakar radiologi (Norsuddin et al. 2017). Jika dibandingkan keabnormalan dalam payudara yang

mempunyai BI-RADS a yang mana mempunyai peratusan tisu lemak yang lebih banyak, imej tisu payudara di sekitar akan kelihatan lebih gelap. Perbezaan kontras imej yang ketara ini menyebabkan kehadiran abnormaliti dalam payudara yang cerah akan lebih jelas berbanding di dalam payudara yang mengandungi tisu fibroglandular yang lebih tinggi (BI-RADS b, c dan d).

Selain itu, kebanyakan kes positif palsu berlaku kepada wanita yang menjalani mamografi saringan buat pertama kali dan tidak mempunyai imej mamografi yang terdahulu. Corak ini turut diperhatikan dalam kajian ini di mana kebanyakan kes positif palsu adalah dalam kalangan wanita yang menjalani saringan buat pertama kali. Ketiadaan imej terdahulu menyebabkan pakar tidak dapat melakukan perbandingan ke atas lesi payudara yang disyaki sebagai abnormal. Oleh itu, pakar radiologi cenderung untuk memberi gambaran awal sebagai kes yang disyaki positif kanser dan mengkehendaki pesakit



RAJAH 3. Contoh imej mammogram bagi kumpulan negatif palsu berdensiti BI-RADS c. Imej memaparkan dari pandangan MLO sebelah kanan (*Right Medio-lateral*, RMLO) dan pandangan MLO sebelah kiri (*Left Medio-lateral*, LMLO).

untuk pemeriksaan susulan bagi memastikan kesahihan keabnormalan tersebut. Wanita yang mempunyai keputusan positif palsu akan menjalani beberapa mamografi tambahan dan pemeriksaan susulan seperti ultrabunyi dan biopsi (Henderson et al. 2015).

Walau bagaimanapun, wanita yang mempunyai densiti payudara kategori BI-RADS b dan c lebih berisiko didiagnosis sebagai mamografi negatif palsu. Keputusan negatif palsu berlaku apabila kewujudan kanser payudara tidak dapat dikesan pada imej mamografi dan didiagnosis sebagai kes normal atau bebas kanser. Kewujudan peratus tisu glandular dan tisu lemak yang tidak sekata dan bertaburan dalam payudara menyebabkan keabnormalan kanser payudara yang mempunyai ciri kecerahan imej yang seakan-akan sama menyebabkan ia agak sukar dikesan atau terlepas pandang oleh mata kasar. Ini terjadi apabila pertindahan antara tisu payudara menyebabkan sel kanser terlindung dan menghadkan sensitiviti mamografi untuk mengesan keabnormalan dalam payudara. Kesan ini dipanggil *masking effect*. Namun begitu, mamografi negatif palsu boleh menyebabkan kelewatan dalam pengesanan kanser payudara dan ini boleh mengakibatkan prognosis yang lebih buruk kepada pesakit (Rivera-Franco 2018). Kegagalan pengesanan kanser pada peringkat awal akan menyebabkan kanser tersebut hanya dikesan pada

peringkat yang agak lewat (tahap 3 dan 4) dan serius. Berbeza dengan kanser yang ditemui pada tahap awal, kebanyakan kanser pada tahap lewat adalah bersaiz lebih besar dan telah merebak ke tisu sekitar (Choi et al. 2016). Ini menyebabkan kos rawatan lebih tinggi dan peluang untuk pulih semakin tipis.

Keputusan daripada kajian ini telah membuktikan bahawa densiti payudara merupakan salah satu faktor yang menyumbang kepada risiko kanser payudara disalah diagnosis atau tidak dapat dikesan dalam mamografi. Sekaligus, menyebabkan objektif pengesanan awal kanser payudara melalui mamografi menjadi kurang efektif dan tidak berjaya. Oleh itu, beberapa cadangan telah diberikan bagi mengurangkan risiko seperti interpretasi imej mamografi dilakukan secara dua kali. Melalui kaedah ini, sensitiviti mamografi dapat ditingkatkan dan kadar mamografi negatif palsu dan positif palsu dapat dikurangkan (Saidin 2014). Jenis densiti payudara yang berbeza-beza menyebabkan keabnormalan pada payudara dalam imej sukar ditafsir. Keabnormalan payudara lebih mudah untuk dikenalpasti dalam densiti payudara BI-RADS a berbanding lesi dalam BIRAD c dan d.

Terdapat beberapa limitasi dalam kajian ini iaitu kajian ini mempunyai saiz sampel yang kecil untuk setiap kumpulan menyebabkan hubungan kolerasi antara densiti

payudara dan kumpulan positif palsu dan negatif palsu tidak signifikan. Sampel kajian yang lebih besar perlu digunakan dalam kajian yang akan datang bagi melibat kesan yang lebih signifikan.

## KESIMPULAN

Kesimpulannya, payudara berdensiti BI-RADS d berisiko lebih tinggi untuk mendapat mamografi yang tersalah diagnosis. Manakala kanser payudara mempunyai risiko yang lebih tinggi untuk tidak dikesan dalam payudara berdensiti BI-RADS b dan BI-RADS c. Berdasarkan kajian ini, densiti payudara merupakan faktor penting mempengaruhi keputusan dalam pentafsiran imej mamografi. Walaupun dapatan kajian ini tidak menunjukkan kesan yang signifikan di antara kategori densiti payudara, kebarangkalian risiko yang ditunjukkan bagi setiap densiti payudara dalam impak pengesanan kanser dapat menambah kefahaman yang lebih baik mengenai densiti payudara kepada semua amnya dan pakar radiologi khususnya. Perhatian lebih teliti perlu diberikan dalam melakukan diagnosis ke atas wanita yang mempunyai payudara yang berdensiti sederhana dan tinggi (BI-RADS b, c dan d). Kesilapan dalam menginterpretasi imej mamografi akan mengakibatkan rawatan awal tidak dapat diberikan kepada pesakit dan sekaligus meningkatkan mortaliti kanser payudara. Manakala, wanita yang menerima keputusan positif palsu pula akan merasa bimbang dan risau yang tidak sepatutnya, selain daripada terpaksa menjalani pemeriksaan susulan yang mengakibatkan kos pemeriksaan yang lebih tinggi. Oleh itu, pakar radiologi perlulah lebih peka dan memberikan perhatian yang lebih dalam mentafsir imej mamografi berdensiti BIRAD b, c dan d agar kes mamografi positif palsu dan negatif palsu dapat dielakkan.

## PENGHARGAAN

Jutaan terima kasih ditujukan kepada En. Norman bin Nordin kerana membantu dalam pengumpulan data untuk kajian ini.

## RUJUKAN

- Ahmadian, M. & Samah, A. A. 2012. A literature review of factors influencing breast cancer screening in Asian countries. *Life Sci J* 9(585-594).
- Brem, R. F., Hoffmeister, J. W., Rapelyea, J. A., Zisman, G., Mohtashemi, K., Jindal, G., Disimio, M. P. & Rogers, S. K. 2005. Impact of breast density on computer-aided detection for breast cancer. *American Journal of Roentgenology* 184(2): 439-444.
- Choi, W. J., Cha, J. H., Kim, H. H., Shin, H. J. & Chae, E. Y. 2016. Analysis of prior mammography with negative result in women with interval breast cancer. *Breast Cancer* 23(4): 583-589.
- Febles, G. 2012. FALSE NEGATIVES IN MAMMOGRAPHY.
- Henderson, L. M., Hubbard, R. A., Sprague, B. L., Zhu, W. & Kerlikowske, K. 2015. Increased risk of developing breast cancer after a false-positive screening mammogram. *Cancer epidemiology, biomarkers & prevention: a publication of the American Association for Cancer Research, cosponsored by the American Society of Preventive Oncology* 24(12): 1882-1889.
- Hoff, S. R., Abrahamsen, A.-L., Samset, J. H., Vigeland, E., Klepp, O. & Hofvind, S. 2012. Breast cancer: missed interval and screening-detected cancer at full-field digital mammography and screen-film mammography—results from a retrospective review. *Radiology* 264(2): 378-386.
- Lehman, C. D., White, E., Peacock, S., Drucker, M. J. & Urban, N. 1999. Effect of age and breast density on screening mammograms with false-positive findings. *AJR. American journal of roentgenology* 173(6): 1651-1655.
- Malaysia National Cancer Registry Report 2012-2016. Moh, National Institute Cancer Publication No 5.
- Marron, J. & Nerney, T. 2012. 10,000 Deaths a Year Due to False and Misleading Mammogram Reports.
- Monticciolo, D. L., Newell, M. S., Hendrick, R. E., Helvie, M. A., Moy, L., Monsees, B., Kopans, D. B., Eby, P. R. & Sickles, E. A. 2017. Breast Cancer Screening for Average-Risk Women: Recommendations From the ACR Commission on Breast Imaging. *Journal of the American college of radiology* 14(9): 1137-1143.
- Mousa, D. S. A., Mello-Thoms, C., Ryan, E. A., Lee, W. B., Pietrzyk, M. W., Reed, W. M., Heard, R., Poulos, A., Tan, J. & Li, Y. 2014. Mammographic density and cancer detection: does digital imaging challenge our current understanding? *Academic radiology* 21(11): 1377-1385.
- Myers, E. R., Moorman, P., Gierisch, J. M. & Et Al. 2015. Benefits and harms of breast cancer screening: A systematic review. *JAMA* 314(15): 1615-1634.
- Nelson, H. D., O'meara, E. S., Kerlikowske, K., Balch, S. & Miglioretti, D. 2016. Factors associated with rates of false-positive and false-negative results from digital mammography screening: an analysis of registry data. *Annals of internal medicine* 164(4): 226-235.
- Nik Farid, N. D., Abdul Aziz, N., Al-Sadat, N., Jamaludin, M. & Dahlui, M. 2014. Clinical Breast Examination As the Recommended Breast Cancer Screening Modality in a Rural Community in Malaysia; What Are the Factors That Could Enhance Its Uptake? *PLoS ONE* 9(9): e106469.
- Norsuddin, N. M., Mello-Thoms, C., Reed, W., Rickard, M. & Lewis, S. 2017. An investigation into the

- mammographic appearances of missed breast cancers when recall rates are reduced. *Br J Radiol* 90(1076): 20170048.
- Rivera-Franco, M. M. L.-R., Eucario. 2018. Delays in Breast Cancer Detection and Treatment in Developing Countries. *Breast Cancer: Basic and Clinical Research* 12(1178223417752677).
- Román, M., Castells, X., Hofvind, S. & Euler-Chelpin, M. 2016. Risk of breast cancer after false-positive results in mammographic screening. *Cancer Medicine* 5(6): 1298-1306.
- Saidin, N. 2014. *Pengesanan densiti payudara untuk pengelasan BIRADS imej mamogram*. Universiti Sains Malaysia.
- Siegel, R. L., Miller, K. D. & Jemal, A. 2018. Cancer statistics, 2018. 68(1): 7-30.
- Siu, A. L. 2016. Screening for Breast Cancer: U.S. Preventive Services Task Force Recommendation Statement. *Ann Intern Med* 164(4): 279-296.
- Von Euler-Chelpin, M., Lillholm, M., Vejborg, I., Nielsen, M. & Lynge, E. 2019. Sensitivity of screening mammography by density and texture: a cohort study from a population-based screening program in Denmark. *Breast Cancer Research* 21(1): 111.
- Wang, L. 2017. Early Diagnosis of Breast Cancer. *Sensors* 17(7): 1572.
- Youlten, D. R., Cramb, S. M., Yip, C. H. & Baade, P. D. 2014. Incidence and mortality of female breast cancer in the Asia-Pacific region. *Cancer Biology & Medicine* 11(2): 101-115.
- Norhashimah Mohd Norsuddin  
 Nurfadhilah Idris  
 Program Pengimejan Diagnostik dan Radioterapi  
 Fakulti Sains Kesihatan  
 Universiti Kebangsaan Malaysia  
 50300 Kuala Lumpur  
 Malaysia
- Corresponding author: [norhashimahnorsuddin@ukm.edu.my](mailto:norhashimahnorsuddin@ukm.edu.my)